

**O‘ZBEKISTON RESPUBLIKASI
OLIY TA’LIM, FAN VA INNOVATSIYALAR VAZIRLIGI**

**SAMARQAND DAVLAT VETERINARIYA MEDITSINASI,
CHORVACHILIK VA BIOTEKNOLOGIYALAR UNIVERSITETI**

Veterinariya diagnostikasi va oziq-ovqat xavfsizligi fakulteti

60840400- Veterinariya sanitariya ekspertizasi III bosqich

305 – guruh talabalari uchun

**“PATOLOGIK ANATOMIYA, GAVDA YORISH VA VETERINARIYA SUD
EKSPERTIZASI FANIDAN**

“Taloqning amiloid distrofiyasi”

Mavzusidagi laboratoriya mashg‘ulot bo‘yicha ochiq dars ishlanmasi

Samarqand 2026

Tuzuvchi:

Yaxshiyeva S.X. “Hayvonlar anatomiyasi, gistologiya va patologik anatomiya” kafedrasining asistenti

Taqrizchilar:

Normurodova Z.F. Hayvonlar anatomiyasi, gistologiya va patologik anatomiya” kafedrasining dotsenti, v.b.

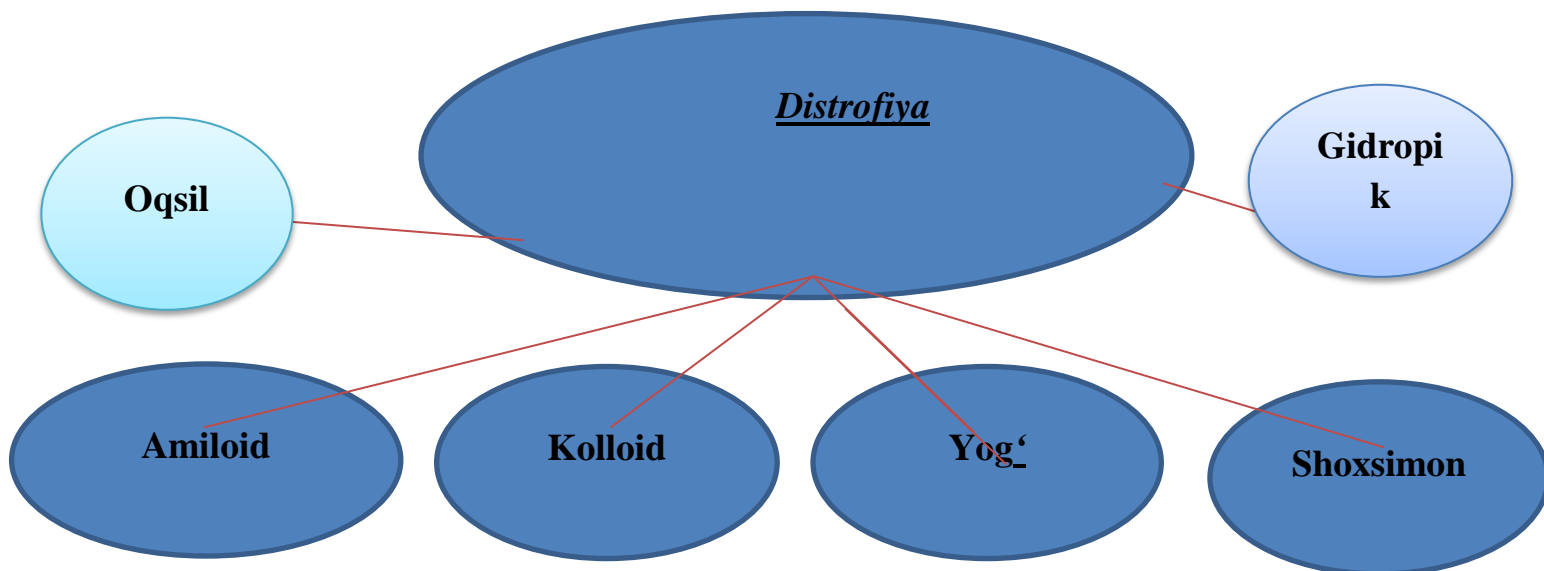
Allamurodova M.M. Samarqand viloyat Hayvonlar kasalliklariga tashxis qo‘yish va oziq-ovqat mahsulotlari xavfsizligi davlat markazi direktori

**Taloqning amiloid distrofiyasi -2 soat.
laboratoriya mashg'ulotning o'tish texnologiyasi**

O'quv soati: 80 daqiqa	Talabalar soni: 14
O'quv mashg'ulotining shakli	Ko'rgazmali laboratoriya-mashg'ulot
Mavzu rejasi	1. Amiloid distrofiyasining maqsadi . 2.Taloqda amiloid distrofiyaning keltirib chiqaruvchi sabablari. 3.Taloqning konsistensiyasi.
Laboratoriya mashg'ulotning maqsadi: Talabalarda taloqning amiloid distrofiyasini o'rganish, taloq to'qimalaridagi amiloid yig'ilishi va morfologik o'zgarishlarni aniqlash bo'yicha bilim, malaka va ko'nikmalarni shakllantirish.	
Pedagogik vazifalar: 1. Talabalarni taloqning amiloid distrofiyasi va uning patomorfologik belgilari bilan tanishtirish, o'rganish maqsadi va vazifalari haqida ma'lumot berish. 2. Talabalarni taloq to'qimalarida amiloid yig'ilishini aniqlash va morfologik o'zgarishlarni kuzatishni tashkil etishni o'rgatish.	O'quv faoliyati natijalari: 1. Taloqning amiloid distrofiyasi maqsadi, vazifalari to'g'risida malakaga ega bo'ladi. 2. Taloq to'qimalarida amiloid yig'ilishini aniqlash va morfologik o'zgarishlarni kuzatishni tashkil etishni o'rganadi.
Ta'lim metodlari	Teskor savol-javob, suhbat, klaster, aqliy xujum
Ta'lim vositalari	Laboratoriya mashg'ulot ishlanmalari, muzey preparatlari, qo'lqop, mikraskop, gistopreoparatlar, rasmlar, vedioproyektor.
Ta'lim shakllari	Jamoaviy, kichchik guruhlarda ishlash.
O'qitish shart-sharoiti	Texnik vositalardan foydalanish va guruhlarda ishlashga mo'ljallangan auditoriya
Monitoring va baholash	Og'zaki, savol-javob, reyting tizimi asosida baholash.

Laboratoriya mashg'ulotning texnologik haritasi

Ish bosqichlari va vaqti	Faoliyat mazmuni	
	ta'lim beruvchi	ta'lim oluvchilar
1 - bosqich. O'quv mashg'ulotiga kirish (15 daq.)	1.1.Laboratoriya mashg'ulotning mavzusi, maqsadi va rejasini ma'lum qiladi, mashg'ulotdan kutilayotgan o'quv natijalari bilan tanishtiradi	1.1. Tinglaydi va yozadilar.
2 - bosqich. Asosiy (55 daq.)	2.1. Avvalgi mavzuni esga solish va laboratoriya mashg'ulot matni o'qish natijasida nimalarni o'rganganligini aniqlash maqsadida blis-so'rov o'tkazadi.(1-ilova) 2.2. Taloq to'qimalarida amiloid yig'ilishi va uning patomorfologik belgilari aniqlash maqsadi tushuntiriladi. 2.3. Taloqdagi amiloid distrofiyasini aniqlash usullari tushuntiriladi. 2.4. Taloq to'qimalarini o'rganish tartibi tushuntiriladi va muzey preparatlarida ko'rsatiladi.	2.1. Eslaydi, savollarga javob beradi.Yozib boradilar. 2.2. Sxema va jadvallar mazmunini muhokama qiladi. Savollar berib, asosiy joylari yozib olinadi.
3 - bosqich. Yakuniy (10 daq.)	3.1. Mavzuga yakun yasaydi, umumiy xulosalarni shakllantiradi, faol ishtirok etgan talabalarni rag'batlantiradi. Olingan bilimlarni ahamiyatini ochib beradi. 3.2. Faollik ko'rsatmagan talabalarga ishi baxolanadi. 3.3. Mustaqil ish uchun vazifa: yog' distrofiyasi mavzusida referat yozish.	3.1. Eshitadi, aniqlashtiradi. Topshiriqlarni yozib oladilar.



1-ilova

Tayanch soʻzlar: Amiloid, sagoli, salali, amiloidoz, kolloid, piknoz, reksis, lizis.

Mashgʻulotning mazmuni: **Distrofiya-** Modda almashinuvining buzilishi natijasida hujayra va toʻqimalarning ximiyaviy tarkibining, fizikaviy xususiyatining va morfologik koʻrinishining buzilishiga aytiladi. Yot moddalarning yoki hujayradagi bor moddaning koʻpayishi yoki kamayishi bilan xarakterlanadi.

Sabablari: tashqi va ichki faktorlar (oziqlantirish, saqlash sharoiti, mexanik, fizik, ximiyaviy, biologik taʼsirlar, yuqumli kasalliklarda, zaharlanishlarda, ichki sekresiya bezlarining kasalliklarida, nerv sistemasining kasalliklaridir).

Distrofik oʻzgarishlarning xarakteri taʼsir etuvchi faktorlarning kuchiga, davomiyligiga va organizmning holatiga bogʻliqdir.

Distrofik oʻzgarishlar koʻpincha kasalliklarda uchraydi, lekin baʼzida esa kasalliklardan oldin uchrab, kasalliklarni xarakterlab beradi.

Patogenezi: zamonaviy nazariyalar distrofik jarayonlarning asosida modda almashinuvining buzilishi va hujayra - toʻqimalarning jarohatlanishi yotadi deb tushuntiradi. Bunda toʻqimalarda sifatiiy va miqdoriy oʻzgargan almashinuv maxsulotlari toʻplanadi va ularning strukturasi buziladi.

Dekompozisiya nazariyasi - hujayra va to‘qimalardagi oqsil, yog‘, uglevod va mineral moddalar birikmasining o‘zgarishi. Bu jarayonning sababi zaharlanish, haroratning o‘zgarishi, natijada hujayradagi murakkab biologik birikmalar shaklan o‘zgaradi va oddiy birikmalarga bo‘linadi. Boshqa vaqtda oqsilning denaturasiyasi natijasida oddiy birikmalardan murakkab birikmalar hosil bo‘ladi (amiloid, gialin hosil bo‘lishi).

Patologik shimilish (lotin tilidan olingan bo‘lib, hujayralarda va to‘qimalarda qon va limfa orqali oqib kelganalmashinuv mahsulotining to‘planishiga, shimilishiga aytiladi.

Transformasiya nazariyasi- bir ximiyaviy moddaning boshqa xil moddaga aylanishi. Masalan: yog‘ va uglevodlarning oqsilga yoki oqsil va uglevodlarning yog‘ga aylanishi va ularning to‘planishi.

Distrofiyaning morfologik belgilari. Ko‘pchilik distrofiyalarda hujayra va to‘qimalarda tanachalar, donalar, tomchilar shaklidagi moddalar ko‘rinadi, qaysikim bo‘lar normada uchramaydi. Ba’zi distrofiya turlarida esa hujayra va to‘qimalarda birikmalarning miqdoriy va sifatiy o‘zgarishlari ko‘rinadi.

Amiloid distrofiyasi yoki amiloidoz to‘qimalarda kollogen, rangsiz, kraxmalsimon modda – amiloidning (amilum-kraxmal) to‘planishi bilan xarakterlanadi. Amiloid oqsildan tuzilgan bo‘lib, fibrilyar tuzilishga ega.

Amiloid mayda qon tomirlar devoriga, retikulyar tolalar yo‘liga, bezlarning shaxsiy pardalariga ham hujayrada hamda xujayra oralarida to‘planishi mumkin.

Amiloid moddataaloqning pulpalarida, retikulyar tolalar yo‘liga, qon tomir devorlarida to‘planadi. Amiloidning taloqda to‘planishi har xil formada kuzatiladi. Amiloid faqat follikula strukturasi atrofiyasi va yemirilishi kuzatiladi.

Makroskopik ko‘rinish.Taloq hajmiga kattalashgan, otlarda 14 kggacha bo‘lishi mumkin, qonsistensiyasi xamirsimon, odamlarda va mushuklarda qattiq qonsistensiyali, kesilganda qizg‘ish rangdagi, oson surtma beruvchi ko‘rinishda ko‘rinadi. Kesilganda yarim yaltiroq, donador, qovurilgan donni eslatuvchi ko‘rinish xosil bo‘ladi.

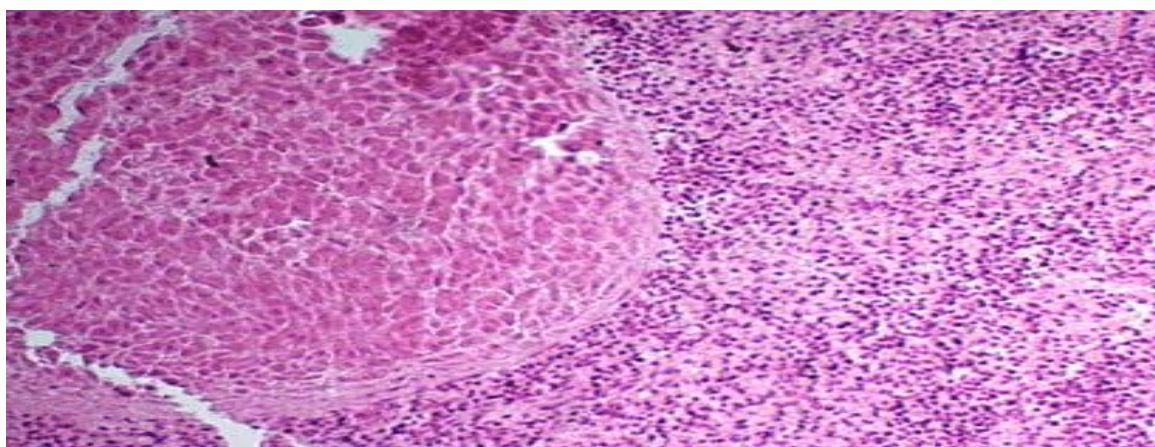
Amiloidning ham follikulada, ham pulpaning boshqa qismlarida to‘planishiga diffuz amiloidoz deyiladi, bunda butun pul’pa strukturasi buzilish kuzatiladi.

Mikroskopik ko‘rinishi: Kichik ko‘zguda hajmiga kattalashgan, har xil shakldagi, och-qizil massa bo‘lgan follikulalar ko‘rinadi. Follikulalarning strukturasi qisman yoki to‘liq buzilgan. Katta ko‘zguda gomogen yoki fibrilyar tuzilishdagi amiloid va uning ichida atrofiyaga uchragan retikulyar hujayralar ko‘rinadi. Markaziy arteriya devori qalinlashgan.

Hujayraning javob reaksiyasi jarohatlangandan keyin sodir bo‘ladi. Jaraohatlanishning rivojlanishi ko‘p faktorlarga bog‘liq, hujayraga ta’sir etib gomostazning buzilishi sodir bo‘ladi. Dastlab hujayra organellari jarohatlanadi. Natijada organellalarning strukturasi buziladi. Gemostazdan keskin farqlash, uzoqlashish hujayraning yemirilishiga olib keladi. Hujayrani distrofiyadan saqlash ta’surotlarning moslashishiga olib keladi.

Kichik ko‘zguda amiloidning butun pulpada to‘planganligini, follikula devorlarining farq qilmasligini ko‘ramiz. Follikulalarni saqlanib qolgan markaziy arteriya va limfositlardan aniqlash mumkin. Trabekulalarda ham qisman amiloid to‘plangan.

Katta ko‘zguda amiloidning retikulyar tolalar yo‘lida gomogen och-qizil rangda yoki fibrillyar tuzilishda ekanligi ko‘rinadi. Markaziy arteriya devori qalinlashgan, yo‘li kengaygan, limfositlar atrofiyaga uchragan va yemirilgan.



Taloqning amiloid distrofiyasi

Mavzu yuzasidan savollar

1. Distrofiya qanaqa kasallik?
2. Taloq amiloidozining shakllari?
3. Distrofik o'zgarishlarning xarakteri nimalarga bog'liq?
4. Organizmda distrofik o'zgarishlar qachon uchraydi?
5. Distrofiya keltirib chiqaruvchi sabablari nimada?

Testlar

1. Modda almashinuvining turiga nisbatan necha xil distrofiyalar uchraydi?
 - A) Oqsilli, yog'li, uglevodli, minerali
 - B) Hujayra ichi, hujayradan tashqari, aralash
 - C) Bevosita, bilvosita
 - D) Fiziologik, patologik
2. Taloq amiloidozining shakllari?
 - A) Follikulyar va diffuz
 - B) Follikulyar va tuberkulezli
 - C) O'choqli – nekrotik
 - D) Istisqoli
3. Mezenximal disproteinozlarni ko'rsating?
 - A) Mukoidli, fibrinoidli, bukish, gialinnoz, amiloidoz
 - B) Fibrinoidli nekroz
 - C) Donador oqsil distrofiyasi
 - D) Pigment distrofiya
4. Distrofik o'zgarishlarning xarakteri nimalarga bog'liq?
 - A) Ta'sir etuvchi faktorlarning kuchiga, davomiyligiga va organizmning holatiga bog'liq
 - B) Faqtgina tashqi faktorlarga bog'liq
 - C) Faqtgina ichki omillarga bog'liq
 - D) Hech narsaga bog'liq emas
5. Organizmda distrofik o'zgarishlar qachon uchraydi?
 - A) Distrofik o'zgarishlar ko'pincha kasalliklarda uchraydi, lekin ba'zida kasalliklardan oldin ham kuzatiladi
 - B) Har doim faqat kasalliklarda uchraydi
 - C) Faqat kasallikdan keyin paydo bo'ladi
 - D) Barcha javoblar to'g'ri
6. Taloqning amiloid distrofiyasi patogenezini zamonaviy yondashuv asosida qaysi nazariya tushuntiradi?

- A) Zamonaviy nazariyalar
- B) Dekompozisiya nazariyasi
- C) Patologik shimilish
- D) Transformasiya nazariyasi

7. Amiloid distrofiyaning qaysi nazariyasi hujayra va to'qimalardagi moddalar birikmasining o'zgarishiga asoslangan?

- A) Dekompozisiya nazariyasi
- B) Zamonaviy nazariyalar
- C) Patologik shimilish
- D) Transformasiya nazariyasi

8. Qaysi tur distrofiyada oqsil denaturatsiyasi natijasida murakkab birikmalar hosil bo'ladi?

- A) Amiloid distrofiya
- B) Muguz distrofiya
- C) Shoxsimon distrofiya
- D) Kolloid distrofiya

9. Qaysi nazariyada qon va limfa orqali kelgan moddalar to'planishi va shimilishi tushuntiriladi?

- A) Patologik shimilish
- B) Zamonaviy nazariyalar
- C) Dekompozisiya nazariyasi
- D) Transformasiya nazariyasi

10. Qaysi nazariyada bir kimyoviy moddaning boshqa modda turiga aylanishi izohlanadi?

- A) Transformasiya nazariyasi
- B) Zamonaviy nazariyalar
- C) Patologik shimilish
- D) Dekompozisiya nazariyasi

11. Amiloid distrofiyaning patogenezini nechta nazariya bilan tushuntiriladi?

- A) 4 xil
- B) 2 xil
- C) 3 xil
- D) 10 xil

12. Amiloid modda asosan qayerda to'planadi?

- A) Hujayralararo modda (stroma)da
- B) Yadro ichida
- C) Faqat sitoplazmada
- D) Qon tomirlar ichida

13. Taloqning amiloid distrofiyasida organ qanday o'zgaradi?

- A) Kattalashadi va zichlashadi
 - B) Kichrayadi va yumshaydi
 - C) Rangsizlanadi va parchalanadi
 - D) Hech qanday o'zgarish bo'lmaydi
14. Amiloidni aniqlashda qaysi bo'yoq usuli qo'llaniladi?

- A) Kongo qizili (Congo red)
- B) Gematoksilin-eozin
- C) Sudan III
- D) Metilen ko'k

15. Taloq amiloidozining diffuz shaklida o'zgarishlar qayerda ko'proq kuzatiladi?

- A) Butun taloq parenximasida
- B) Faqat kapsulada
- C) Faqat qon tomirlarida
- D) Faqat nerv tolalarida

Asosiy adabiyotlar:

1. F.I. Ibadullayev «Qishloq xo'jalik hayvonlarining patologik anatomiyasi». Toshkent «O'zbekiston» 2000 y.

2. X.B.Yunusov, B.Kuliyev, S.M.Axmedov. Patomorfologik o'zgarishlarning elektron mikroskopiyasi. O'quv qo'llanma. Samarqand "Mirzo Ulug'bek k. 77" 2024 yil 1-163 bet

Axborot manbaalari

1. [www. Ziyo.net.uz](http://www.Ziyo.net.uz).
2. www.veterinariya.medsinasi.uz
3. www.sea@mail.net21.ru
4. www.veterinary@actavis.ru